

**CIHM  
Microfiche  
Series  
(Monographs)**

**ICMH  
Collection de  
microfiches  
(monographies)**



**Canadian Institute for Historical Microreproductions / Institut canadien de microreproductions historiques**

**© 1996**



The copy filmed here has been reproduced thanks to the generosity of:

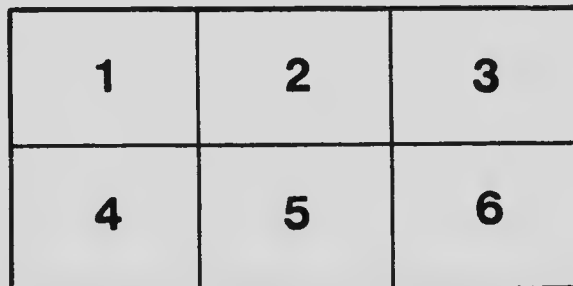
Université de Montréal

The images appearing here are the best quality possible considering the condition and legibility of the original copy and in keeping with the filming contract specifications.

Original copies in printed paper covers are filmed beginning with the front cover and ending on the last page with a printed or illustrated impression, or the back cover when appropriate. All other original copies are filmed beginning on the first page with a printed or illustrated impression, and ending on the last page with a printed or illustrated impression.

The last recorded frame on each microfiche shall contain the symbol  $\rightarrow$  (meaning "CONTINUED"), or the symbol  $\nabla$  (meaning "END"), whichever applies.

Maps, plates, charts, etc., may be filmed at different reduction ratios. Those too large to be entirely included in one exposure are filmed beginning in the upper left hand corner, left to right and top to bottom, as many frames as required. The following diagrams illustrate the method:



L'exemplaire filmé fut reproduit grâce à la générosité de:


Université de Montréal

Les images suivantes ont été reproduites avec le plus grand soin, compte tenu de la condition et de la netteté de l'exemplaire filmé, et en conformité avec les conditions du contrat de filmage.

Les exemplaires originaux dont la couverture en papier est imprimée sont filmés en commençant par le premier plat et en terminant soit par la dernière page qui comporte une empreinte d'impression ou d'illustration, soit par le second plat, selon le cas. Tous les autres exemplaires originaux sont filmés en commençant par la première page qui comporte une empreinte d'impression ou d'illustration et en terminant par la dernière page qui comporte une telle empreinte.

Un des symboles suivants apparaîtra sur la dernière image de chaque microfiche, selon le cas: le symbole  $\rightarrow$  signifie "A SUIVRE", le symbole  $\nabla$  signifie "FIN".

Les cartes, planches, tableaux, etc., peuvent être filmés à des taux de réduction différents. Lorsque le document est trop grand pour être reproduit en un seul cliché, il est filmé à partir de l'angle supérieur gauche, de gauche à droite, et de haut en bas, en prenant le nombre d'images nécessaire. Les diagrammes suivants illustrent la méthode.



# MICROCOPY RESOLUTION TEST CHART

(ANSI and ISO TEST CHART No. 2)



1.45

1.50

1.56

1.60

1.65

1.70

1.75

1.80

1.85

1.90

1.95

2.00



APPLIED IMAGE Inc

1653 East Main Street  
Rochester, New York 14609  
(716) 482-6300 Phone  
(716) 288-5489 Fax

# UN CAS D'UTÉRUS DOUBLE

Par le Dr M. J. AHERN

PROFESSEUR D'ANATOMIE À L'UNIVERSITÉ LAVAL,

CHIRURGIEN DE L'HÔTEL-DIEU




J. A. K.-LAFLAMME

IMPRIMEUR

37, rue Sous-le-Fort, Basse-Ville

QUÉBEC.



## UTÉRUS DOUBLE AVEC CLOISONNEMENT PARTIEL DU VAGIN.

Par le Docteur M. J. MIERN.

Professeur d'Anatomie à l'Université Laval, Chirurgien de l'Hôtel-Dieu.

Mme E. B. âgée de 25 ans de Jefferson, S. D. se présente à l'Hôtel-Dieu du Précieux Sang, Québec, le 4 mars 1902 avec l'histoire suivante.

Menstruée régulièrement depuis l'âge de 17 ans, toutes les 4 semaines, pendant trois jours et en petite quantité ; chaque période précédée pendant 24 heures de douleurs dans la fosse illiaque gauche, qui cessent après le commencement de l'écoulement menstruel.

Mariée en sept. 1899—reglée pendant 3 mois—elle devient enceinte et avorte au 4<sup>e</sup> mois en mars 1900. Depuis ce temps elle a de la leucorrhée ainsi que des douleurs dans le côté gauche de l'abdomen, surtout à l'époque de ses règles.

Le Dr Jephson de Sionx City, qui la vit alors, diagnostiqua un abcès dans les annexes gauches, qui se vidait, dans le vagin par une ouverture dans la paroi gauche de ce conduit. Il proposa une intervention chirurgicale qui fut refusée.

En décembre 1900, un second avortement à 4 mois. Continuant toujours à souffrir, la malade fut laparotomisée en octobre de la même année, par le Dr Jephson qui trouva que ce qu'il avait pris pour un abcès était une moitié d'un utérus double, et que le sinus qui s'ouvrait dans le vagin était le reste d'un canal de Müller et la sortie ou le vagin de cet utérus surnuméraire. Comme il n'avait pas eu la permission d'enlever la matrice et comme de plus la femme désirait beaucoup avoir des enfants il referma l'abdomen. La malade retourna chez elle en novembre

et continua à souffrir. En juin 1901, elle devint enceinte ; le 24 août elle prit le lit à cause de ses souffrances, et y resta jusqu'au 5 octobre. Le 26 septembre, elle fit une 3<sup>e</sup> fausse couche.

A son entrée à l'Hôtel-Dieu le 4 mars, elle présente un embonpoint considérable et les apparences d'une santé florissante.

Dernières règles le 10 janvier 1902.

Abdomen sensible à la pression dans la fosse iliaque gauche surtout près de Ponpart.

Petite cicatrice médiane trace de sa laparotomie.

Utérus en position normale augmenté de volume, globuleux, rénitent—col ramolli. A gauche de l'utérus, une petite masse dure peu mobile—semble indépendant de cet organe, et qu'on ne peut bien limiter vu l'épaisseur de la paroi abdominale.

Au spéculum, on découvre dans la paroi gauche du vagin, à un ponce au-dessous du cul-de-sac latéral de ce côté, un tout petit trou par où s'échappait une goutte d'un liquide purulent. Un stylet passé dans cette ouverture se portait en haut et un peu en dehors dans l'étendue de  $\frac{3}{4}$  de ponce environ.

J'annonçai à la malade qu'elle était enceinte et qu'il fallait attendre, après son accouchement pour l'opérer ; car d'après ce que le Dr Jephson avait trouvé, il faudrait pour la guérir lui enlever la matrice, ce qui causant la mort de son enfant n'était pas permis.

Elle quitta l'Hôpital, mais s'attendant d'avorter comme d'habitude au 4<sup>e</sup> mois, elle revint dans le mois de mai souffrant toujours. Quand l'écoulement leucorrhéique était abondant elle souffrait moins. La masse à gauche de l'utérus avait augmenté un peu de volume, était très douloureuse et n'était plus accessible par le vagin.

Dans le mois d'août, elle eut de l'albuminurie qui cessa sous l'influence de la diète lactée.—

L'utérus s'est développé entièrement à droite de la ligne



médiane—À gauche l'abdomen était sonore à la percussion, partout excepté près de Poupart.

30 sept. 1902.—Douleurs abdominales intermittentes surtout du côté gauche pendant toute la journée. L'utérus gravide n'occupant que la moitié droite de l'abdomen, la moitié gauche est sonore jusqu'en bas—jusqu'à 2 pouces du pubis.

1er octobre.—Pendant la nuit les douleurs ont été un peu plus fortes et il y eut un léger écoulement sanguin par le vagin. Foetus inaccessible par cette voie.

2 octobre.—Écoulement vaginal un peu plus considérable. Les douleurs continuent.

3 octobre.—Même état. Rupture spontanée des membranes à 10 heures du soir.—Pas de dilatation.

5 octobre.—Douleurs plus fortes toute la nuit. Dilatation commence. Le col est porté un peu à gauche. En y introduisant le doigt on rencontre un obstacle sous forme d'une cloison transversale dont il faut contourner le bord gauche pour arriver dans l'utérus. Cet obstacle finit pas disparaître, et on put constater une présentation du siège dans la position sacro iliaque droite antérieure.

A 7.15 hrs. le même soir, la malade accoucha normalement d'un enfant mâle, bien développé et vivant.

L'utérus se contracta bien.

Les suites de couches furent normales.

20 octobre.—Depuis une semaine la malade souffre beaucoup de douleurs dans le côté gauche de l'abdomen au point d'être obligée d'avoir souvent des piqûres de morphine pour la calmer. L'utérus qui a beaucoup diminué de volume est toujours à droite de la ligne médiane et la masse à gauche est moins grosse qu'avant l'accouchement.

30 octobre.—Opération.—

Anesthésie par un mélange de chloroforme 1 partie, éther

sulphurique 2 parties, administré avec l'appareil de Clover sans le sac. La respiration se fit mal, il y eut accumulation de mucons dans les bronches; le mélange fut remplacé par le chloroforme pur, c'était un peu mieux mais il a fallu tout le temps de l'opération tenir la langue en avant.

Incision à gauche de la cicatrice de la première opération. Paroi abdominale épaisse.

Petite adhérence épiploïque à la partie supérieure de l'incision. La cavité abdominale ouverte, il était évident qu'il y avait deux utérus—un droit et un gauche, complètement séparés excepté en bas où le péritoine passait transversalement en avant et en arrière, d'un col à l'autre. Il n'y avait pas de ligament recto-vésical entre les deux matrices. Chaque organe avait sa trompe, son ovaire, son ligament rond et son ligament large. Du côté droit la trompe entourait l'ovaire adhérent, qui était gros et présentait de petits kystes. L'utérus, la trompe et l'ovaire gauches étaient pris ensemble par des adhérences et formaient une tumeur en boudin, longue de deux pouces et légèrement rétrécie en bissac à son milieu. Elle était fluctuante et des fausses membranes l'appliquaient contre la paroi du bassin à gauche et l'enveloppaient de toutes parts excepté sur sa face interne qui était libre. L'ovaire était rudimentaire. J'enlevai les deux utérus et les annexes commençant par le côté droit qui était le plus facile. Des deux côtés le tissu utérin était ramolli et sans résistance cedant sous la pression des pincés. Toute la surface cruentée fut péritonisée.

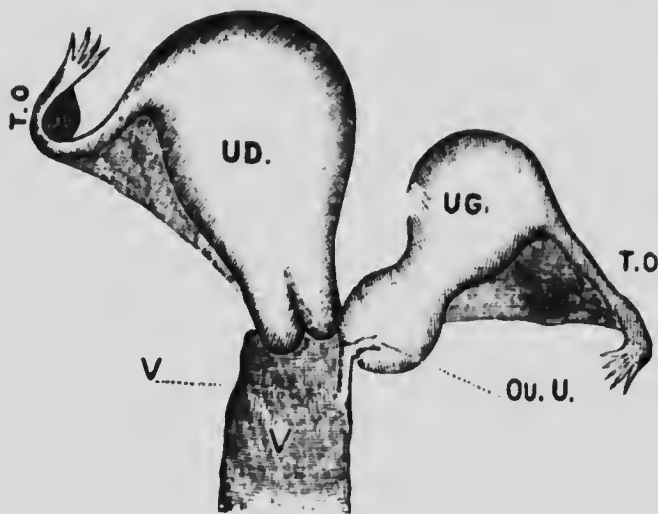
Un peu du contenu de la masse gauche s'étant écoulé pendant les manipulations, je drainai le cul-de-sac de Douglas dans le vagin par de la gaze.

Toutes les sutures et ligatures furent faites au catgut. La paroi abdominale fut fermée par trois plans de suture. Les deux

profonds avec du catgut et la p<sup>er</sup>u avec du crin de cheval renforcé par trois points profonds à l'crin de Florence.

La guérison se fait sans incident autre qu'un petit abcès de la paroi.

La gravure ci-contre donne une idée exacte de l'état des parties. La masse à gauche était constituée par un utérus la trompe correspondante et un ovaire rudimentaire. La constric-



T. O. Trompe et ovaire. Ou. U. Ouverture utérus gauche. UD. Utérus droit. UG. Utérus gauche. V. Vagin. Vl. Vagin de l'utérus gauche.

tion vers le milieu de la masse, indiquait la limite entre le col et le corps de l'utérus gauche ; ces deux parties étaient d'égale longueur.

Un petit conduit (vagin) de  $\frac{3}{4}$  d'un pouce de long et  $\frac{1}{4}$  de pouce de diamètre, dirigé en bas et en dedans, s'ouvrait, par un petit pertuis, dans le paroi gauche du vagin et faisait communiquer celui-ci avec la cavité utérine gauche, qui était dilatée par un liquide purulent.

Il n'y a pas eu de menstruation pendant la grossesse. Après l'accouchement l'utérus gauche qui avait augmenté de volume pendant que le droit était gravide subit l'involution en même temps que lui.

Entre les deux utérus il n'y avait pas de bride vésico-rectal. La malade ne présentait aucune autre malformation. Celle décrite plus haut était évidemment due à la non-fusion des deux canaux de Müller.



