

Lorsque le pus a séjourné pendant un certain temps dans cet endroit, la muqueuse sinusale s'altère et se perfore, cette cavité se remplit de matière; et nous sommes alors en présence d'un empyème maxillaire (fig. 4).

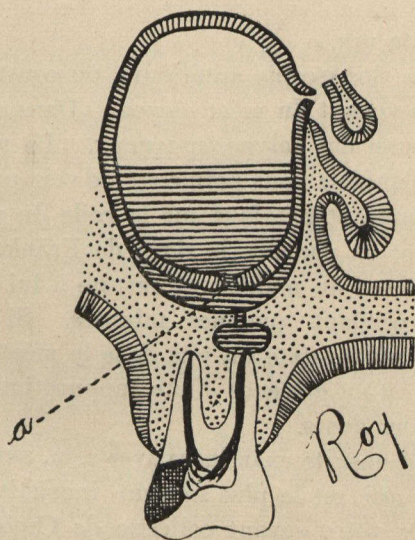


FIG. 4. — *Empyème maxillaire.*

a, perforation de la muqueuse sinusale et envahissement de la cavité par le pus.

Dans certaines circonstances, l'alvéole et la muqueuse du sinus se perforent en même temps sans qu'il y ait décollement de celle-ci. Tel est le mode de formation de cette affection si bien étudiée récemment par Mahu, et dont les travaux m'ont inspiré.

* * *

DIAGNOSTIC DIFFÉRENTIEL DE LA SUPPURATION MAXILLAIRE

Un malade qui se plaint de moucher du pus, doit être examiné méthodiquement, afin de savoir quelle en est l'origine. Naturellement je ne parlerai ici que du sinus maxillaire. Nous avons à notre disposition plusieurs moyens pour nous aider à faire un diagnostic; entr'autres: