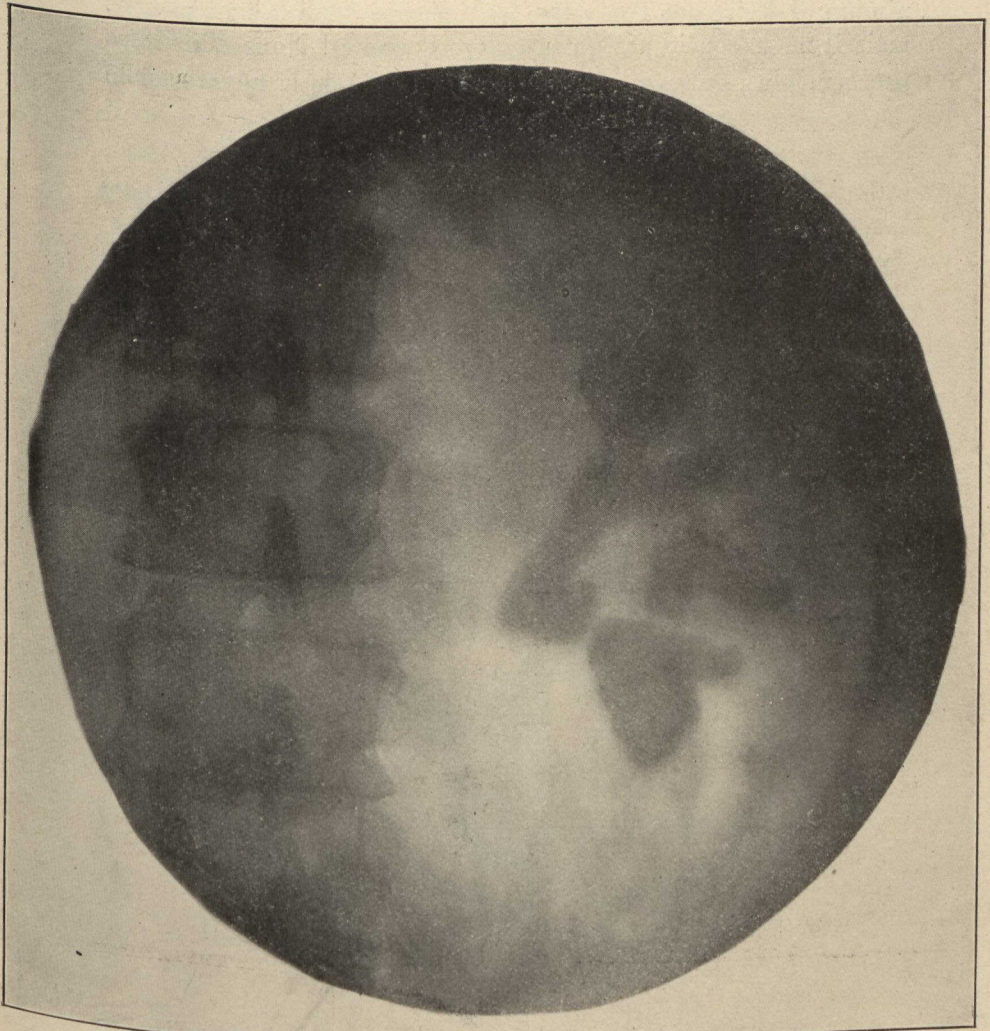


les expliquer longuement ! Qu'il me suffise d'attirer votre attention sur l'image du rein gauche, qui ne présente pas de calcul

Fig. I.



Rein contenant les calouls, à droite.

mais dont les contours, mal définis et plutôt irréguliers, indiquent une maladie antérieure avec un état scléreux et atrophique de l'organe.

La néphrectomie serait ici l'opération de choix et il serait plus