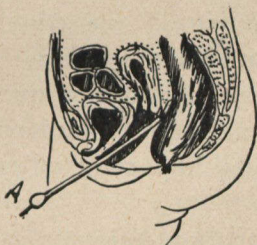


doute, le ténesme dont se plaignait continuellement la malade. Nous voyons aussi que l'utérus étant refoulé en haut, il était impossible de l'abaisser sans courir le risque de rompre des adhérences de cette collection énorme. Seule, ici, était indiquée la colpotomie d'urgence classique, qui consiste à mettre une pince sur le col et, après cocaïnisation, à inciser couche par couche le cul-de-sac postérieur le long du col et de la paroi postérieure de l'utérus.

PLANCHE II.



A. Sonde utérine introduite dans l'incision de la paroi vaginale postérieure, après opération.
Les organes occuperont leur position normale.

Nous avons cru que cette observation intéresserait la *Société médicale* à plus d'un titre :

1° Comme exemple d'abcès rétro-utérin à symptômes très nets et très prononcés.

2° Comme démonstration, au point de vue du manuel opératoire, que les règles classiques perdent quelquefois leurs droits en présence de certaines particularités de la chirurgie d'urgence.
