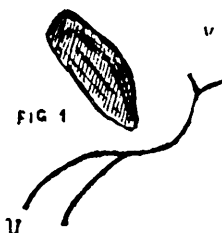
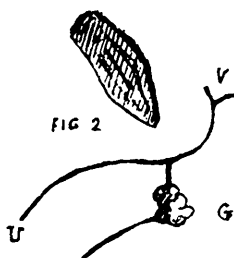


La définition "d'urètre double" se conçoit facilement et l'ablation du trajet anormal avec suture du canal nor-



mal au point de fusion, — quand elle est possible — constitue le procédé curatif de choix. Il va de soi qu'avant d'entreprendre l'excision du conduit surnuméraire, on aura calibré l'urètre vrai dans toute sa longueur. Les conduits para-urétraux, qui ne livrent jamais passage à l'urine, aboutissent ordinairement à des glandes à mucus (1). Il



n'est pas un fait, à notre connaissance, où l'on ait démontré indiscutablement qu'ils puissent servir de conduit excréteur à des lobules prostatiques aberrants (2). Il résulte toutefois de leur disposition, qu'il y a lieu de détruire le

(1) *Reliquet et Guépin*. T. I, p. 10 et suivantes.

(2) *Reliquet et Guépin*. T. I, (Anomalies des conduits excréteurs glandulaires, chap. I, § 2). La plupart des conduits para-urétraux ne communiquent pas avec l'urètre ; mais alors ce ne sont plus des fistules urétrales.