

recevoir une dent à pivot et les lignes pointées indiquent le canal de la racine préparé pour recevoir ce dernier. Les figures II et III représentent cette dent munie d'un collet en or qui doit embrasser l'extrémité de la racine et l'empêcher de se gâter ultérieurement.

La figure IV nous montre la dent mise en place.

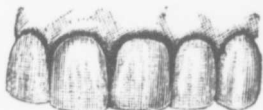

FIG. IV.

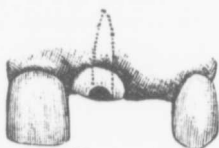


FIG. V.

La figure V illustre le cas d'une latérale supérieure qui a été extraite. On la remplace en prenant un point d'appui sur la centrale et la dent de l'œil.



FIG. VI.

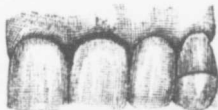


FIG. VII.

La figure VI fait voir l'appareil de remplacement, comprenant une dent à pivot et une bande d'or qui entoure la dent de l'œil. La figure VII nous montre le pont mis en place.