

La ressemblance de ces cas, telle que nous le montrent les photographies, semble établir, suivant la remarque du Professeur Poncet, de Lyon, et individualiser *un type spécial* de neuro-fibromatose avec *Tumeur Royale* de caractères morphologiques iden-

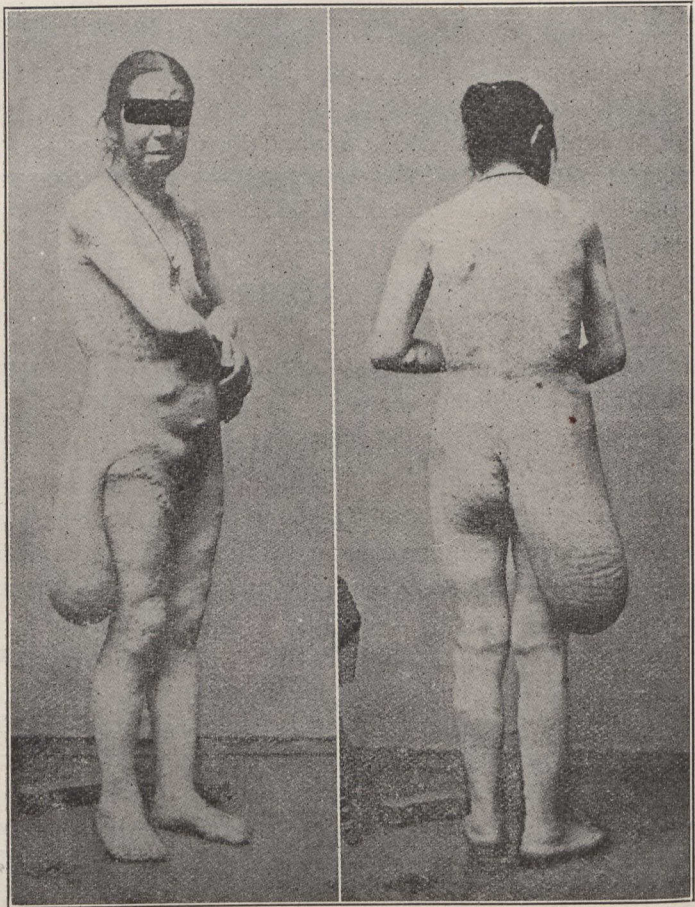


FIG. I — Observations de Piollet. (*Gaz. des Hôp.*, 4 déc. 1902).

tiques. “*Il s’agit, dit l’auteur, d’une neurofibromatose classique avec énorme tumeur en gibecière de la région lombo-fessière* particularité d’en précisément vient le titre donné à cette néoformation.

Les cas de Neurofibromatose dite “*Maladie de Recklinghausen*” sont très connus ; car l’on en a publié un grand nombre d’observa-